柴苓湯と清熱剤の併用が有効であった囊腫性痤瘡・痤瘡瘢痕の3例

けやまクリニック形成外科（高知県）　毛山　剛

囊腫性痤瘡は顔面に囊腫、結節を形成する難治性疾患である。囊腫性痤瘡を放置することで肥厚性瘢痕・ケロイドといった痤瘡瘢痕をきたし、患者のQOLを著しく損なうことから、囊腫性痤瘡への早期介入により炎症を速やかに改善させることが重要である。筆者は以前から尋常性痤瘡の治療に積極的に漢方を用いている。本稿では筆者が経験した囊腫性痤瘡と痤瘡瘢痕に対して西洋薬の治療に加えて早期より柴苓湯と清熱剤の併用が有効であった3症例を紹介する。

Keywords　囊腫性痤瘡、痤瘡瘢痕、柴苓湯、十味敗毒湯、荊芥連翹湯

はじめに

囊腫性痤瘡は柔らかく盛り上がり、発赤して圧痛を伴う痤瘡の重症型であり治療に難渋することが多い[1]。

痤瘡瘢痕は、一度生じてしまうと難治であり患者のQOLを著しく低下させるため、痤瘡瘢痕を形成させないように早期に治療介入する必要がある。また、すでに生じてしまった痤瘡瘢痕に対しても何らかの治療が求められる。しかし、「尋常性痤瘡・酒皶治療ガイドライン2023」[2]に記載されている痤瘡瘢痕の治療の有効性は限られており、自費診療になる場合も多い。

今回、囊腫性痤瘡と痤瘡瘢痕において、柴苓湯と清熱剤を併用することで良好な結果が得られた3例を報告する。

症例1　13歳 男性

【現病歴】　初診の半年前より顔面に痤瘡が出現し、顔全体に広がってきたため受診した。

【現　症】　顔面に面皰、紅色丘疹、囊腫、瘢痕を多数認め、囊腫性痤瘡・痤瘡瘢痕と診断した（図1a）。

【治療および経過】　痤瘡に対してアダパレン／過酸化ベンゾイルとオゼノキサシンの外用を開始するとともに十味敗毒湯エキス細粒 6.0gの内服を開始した。3ヵ月後、紅色丘疹が改善したため柴苓湯エキス細粒 8.1gの内服を追加投与した（図1b）。柴苓湯投与8ヵ月時点で徐々に瘢痕等が目立ちにくくなり、現在は治療開始から18ヵ月が経過しているが、紅色丘疹・囊腫・痤瘡瘢痕ともに改善が認められる（図1c）。副作用は特に認めていない。

図1　症例1

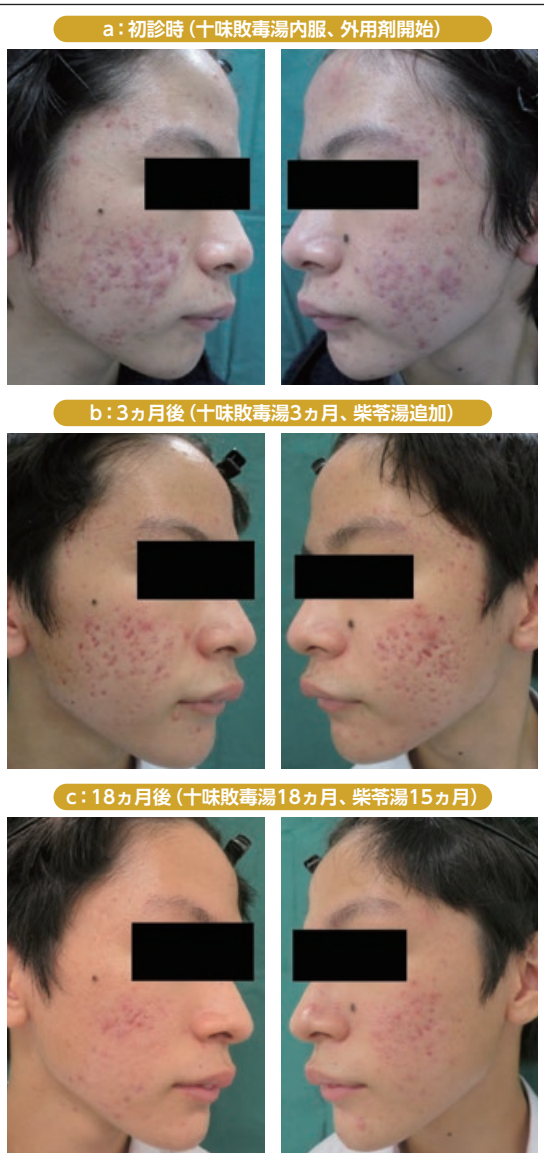

症例2　19歳 男性

【現病歴】　初診の数年前より顔面に痤瘡が出現し、顔全体に広がってきた。項部にも痤瘡様の皮疹を認め、嚢腫・硬結を触れるようになった。近医皮膚科で加療を受けたが難治であり、項部の硬結に対して手術を勧められ当院を紹介受診した。

【現　症】　顔面・項部に紅斑、面皰、紅色丘疹、嚢腫、瘢痕を多数認め、嚢腫性痤瘡・痤瘡瘢痕と診断した(図2a)。

【治療および経過】　患者自身は項部の嚢腫・硬結と蟀谷の紅斑を気にしていたため、痤瘡に対してアダパレン／過酸化ベンゾイルとオゼノキサシンの外用を開始するとともに荊芥連翹湯エキス顆粒 7.5gの内服を開始した。2ヵ月半後、紅斑・紅色丘疹が改善したが、嚢腫と瘢痕が残存していたため柴苓湯エキス細粒 8.1gの内服を追加投与した(図2b)。現在は治療開始から5ヵ月半が経過しているが、紅斑・紅色丘疹・嚢腫・痤瘡瘢痕ともに改善が認められる(図2c)。患者は満足しており副作用は特に認めていない。

図2　症例2

症例3　19歳 男性

【現病歴】　初診の数年前より顔面に痤瘡が出現し、顔全体に広がってきた。数日前より右下眼瞼から右頬、右耳前部にかけて嚢腫・皮下膿瘍を認め疼痛が悪化したため当院を受診した。

【現　症】　顔面広範囲に紅色丘疹、嚢腫、皮下膿瘍、瘢痕を認め、嚢腫性痤瘡・痤瘡瘢痕と診断した(図3a)。

【治療および経過】　右下眼瞼から右頬にかけての皮下膿瘍に対しては局所麻酔下で切開排膿をするとともに、痤瘡に対してオゼノキサシンの外用を開始した。また、荊芥連翹湯エキス顆粒 7.5gと柴苓湯エキス細粒 8.1gの内服を開始した。3ヵ月後、顔全体の炎症所見が改善したためアダパレン／過酸化ベンゾイルの外用を追加した(図3b)。現在は治療開始から8ヵ月が経過しているが、皮下膿瘍の再発はなく、嚢腫・痤瘡瘢痕ともに改善が認められる(図3c)。副作用は特に認めていない。

図3　症例3

考　察

嚢腫性痤瘡は顔面に嚢腫、結節を形成する難治性疾患であり、しばしば治療に難渋する。「尋常性痤瘡・酒皶治療ガイドライン2023」[2]に記載されている炎症を伴う嚢腫/硬結に対しての治療には内服抗菌薬とステロイド局所注射の記載があるが、罹患期間・治療期間が長くなることの多い嚢腫性痤瘡に対して長期に内服抗菌薬を投与することは、耐性菌の点を考慮しても憚られる。また、ステロイド局所注射の効果は一定ではなく、注射部位の皮膚萎縮、毛細血管拡張などの副作用がみられることがある。しかし、嚢腫性痤瘡を放置すると肥厚性瘢痕やケロイドといった痤瘡瘢痕を生じ、患者のQOLを著しく損なう[3]。

痤瘡瘢痕を予防するためには、嚢腫性痤瘡の炎症を速やかに改善させることが重要になる。これまでに痤瘡の炎症を早期に改善させる方法として、西洋薬に加えて清熱剤(炎症を抑える薬剤)を組み合わせるという報告がある[4, 5]。清熱剤には十味敗毒湯、荊芥連翹湯、清上防風湯、黄連解毒湯などがあり、痤瘡の炎症に対して有効という報告が散見される[4, 5]。また夏秋は、十味敗毒湯は紅色丘疹や膿疱が散在性に認められるような炎症の場が浅い症例に効果的であるのに対し、荊芥連翹湯は浸潤を伴う紅斑や膿疱を認め、炎症の場が深くて慢性化した症例に効果を発揮すると述べている[6, 7]。このことより、比較的軽症の痤瘡や罹患期間が短い場合は十味敗毒湯、嚢腫や皮下膿瘍を形成し罹患期間が長くなる嚢腫性痤瘡の病態には荊芥連翹湯の方が効果的であると考えられる。

柴苓湯は「ケロイド・肥厚性瘢痕診断・治療指針2018」[8]にも記載されている漢方であり、肥厚性瘢痕やケロイドに対しての有効性が多く報告されている。許は、痤瘡瘢痕を有する尋常性痤瘡患者10例に対して西洋薬による治療に加えて柴苓湯を投与し、その臨床効果を評価している[9]。投与前に比べて投与2～3ヵ月後では、色素沈着には大きな変化はなかったが、陥凹に関しては有意差をもって改善がみられた[9]。また、黒川は嚢腫性痤瘡に対しての柴苓湯の有用性を報告している[10]。これらのことから、柴苓湯は罹患期間が長くなる嚢腫性痤瘡の病態や瘢痕に効果が期待できる。

筆者は、以前より尋常性痤瘡の治療に積極的に漢方を用いている[11]。今回、症例1・2では、痤瘡状態と罹患期間を鑑みて十味敗毒湯もしくは荊芥連翹湯で痤瘡治療を行い、改善傾向が確認できたタイミングで嚢腫性痤瘡・痤瘡瘢痕の治療に柴苓湯を追加投与した。柴苓湯の嚢腫性痤瘡に対しての作用機序はいまだ明らかになっていないが、柴苓湯を投与することで嚢腫形成の抑制・紅斑の消退がもたらされた。

こうした治療経験の中で、クリニック受診の段階で皮下膿瘍を認め、切開手術が必要な嚢腫性痤瘡・痤瘡瘢痕の患者には、始めの段階から柴苓湯と清熱剤(十味敗毒湯や荊芥連翹湯)を併用投与することで、抗炎症作用の増強や線維芽細胞増殖抑制作用[12]により、早期からの嚢腫性痤瘡・痤瘡瘢痕の治療が可能ではないかと考えた。症例3では、柴苓湯と清熱剤を併用投与し、重症な嚢腫性痤瘡と痤瘡瘢痕の改善がみられ、皮下膿瘍の再発も認めなかった。

以上より、今回経験した嚢腫性痤瘡・痤瘡瘢痕の患者は、初診までの罹患期間が長く、中には皮下膿瘍を形成している比較的重症な症例もあった。しかし、西洋薬の治療に加えて早期より柴苓湯と清熱剤を併用することで速やかに炎症の改善がみられ、嚢腫と瘢痕の症状も軽快した。嚢腫性痤瘡・痤瘡瘢痕の治療として、柴苓湯と清熱剤を併用することは治療の一案になると考えられた。

〔参考文献〕

1) 堀口裕治: 変貌する痤瘡マネージメント. 中山書店 1版: 32-36, 2012
2) 山崎研志 ほか: 日本皮膚科学会ガイドライン 尋常性痤瘡・酒皶治療ガイドライン2023. 日皮会誌 133: 407-450, 2023
3) 黒川一郎: ニキビ痕とは？. 美容皮膚医学Beauty 4: 6-10, 2021
4) 中西孝文ほか: 十味敗毒湯における抗酸化能の解析. 漢方と最新治療 20: 89-91, 2011
5) 赤松浩彦 ほか: ざ瘡に対する荊芥連翹湯の奏効機序の検討 活性酸素に及ぼす影響について. 漢方医学 18: 51-54, 1994
6) 夏秋 優: 知っておきたい荊芥連翹湯. 日皮会誌 123: 2517-2519, 2013
7) 夏秋 優: 痤瘡、膿皮症に対する漢方処方. MB Derma 295: 1-7, 2020
8) 瘢痕・ケロイド治療研究会: ケロイド・肥厚性瘢痕 診断・治療指針 2018. 全日本病院出版会 32-33, 2018
9) 許 郁江: 痤瘡瘢痕に対する柴苓湯の臨床的検討. phil漢方 48: 20-22, 2014
10) 黒川一郎: 柴苓湯が有効であった嚢腫性痤瘡の2例. phil漢方 57: 24-25, 2015
11) 毛山 剛: 漢方を併用した痤瘡瘢痕の予防と治療. 瘢痕・ケロイド治療ジャーナル 17: 23-25, 2023
12) 荘園ヘキ子 ほか: 柴苓湯の肥厚性瘢痕形成に対する効果－TGF-βシグナルを介したメカニズム－. 瘢痕・ケロイド治療ジャーナル 9: 1-7, 2015