ざ瘡治療における漢方製剤と美容施術の併用治療の有効性

春山クリニック（鹿児島県）　春山 勝紀

当院は美容皮膚科を標榜しており、整容面の改善を期待して未治療のざ瘡患者から治療抵抗性のざ瘡患者まで多く来院する。漢方製剤と美容施術は、ざ瘡治療の選択肢を増やし、組み合わせることで治療効果をより向上させる。また外用薬より副作用の出現頻度が低いため、患者の治療継続率を上げる有効な手段と考えられる。これらの複合治療により有効性が確認できた2症例を経験したので報告する。

Keywords　ざ瘡、美容施術、十味敗毒湯、柴苓湯

はじめに

尋常性ざ瘡は思春期から成人期の顔面に好発し、整容面でしばしば問題となるため、初診で美容皮膚科を受診する患者も少なくない。また炎症性ざ瘡は、後に陥凹性瘢痕や色素沈着を生じる可能性があり、一度瘢痕を生じれば美容施術を用いても治療には難渋する。その後のQOLを低下させないためにも瘢痕を作る前に治療介入し寛解状態に導くことが望ましい。

当院での治療は、まず「尋常性痤瘡・酒皶治療ガイドライン2023」[1]（以下、ガイドライン）に沿って、外用薬や内服薬による治療を行い、治療に抵抗を示す症例に関しては積極的に美容施術を併用している。今回、われわれは漢方製剤である十味敗毒湯、柴苓湯と美容施術を併用し良好な結果を得られた症例について報告する。

症例1　26歳 女性（図1）

初診時、側頭部、頬部、下顎部に紅色丘疹と膿疱が見られた。過酸化ベンゾイルと十味敗毒湯エキス錠 18錠/日で治療を開始したが治療効果が不十分であり、治療開始2ヵ月目から柴苓湯エキス細粒 8.1g/日を追加し、ロングパルスアレキサンドライトレーザーによる治療を1ヵ月おきに3回行った。治療開始後1年2ヵ月の時点で紅色丘疹は減少しコントロール良好であった。

症例2　23歳 女性（図2）

初診時、前額部、頬部に紅色丘疹を認めた。これまでの治療歴で外用薬は副作用のため継続できていなかったため、外用は行わず柴苓湯エキス細粒 8.1g/日とケミカルピーリングにて治療を行った。治療開始6ヵ月目時点で炎

図1　症例1

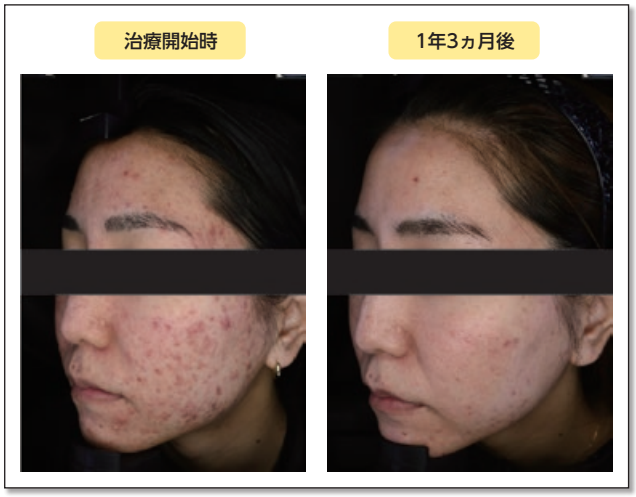

図2　症例2

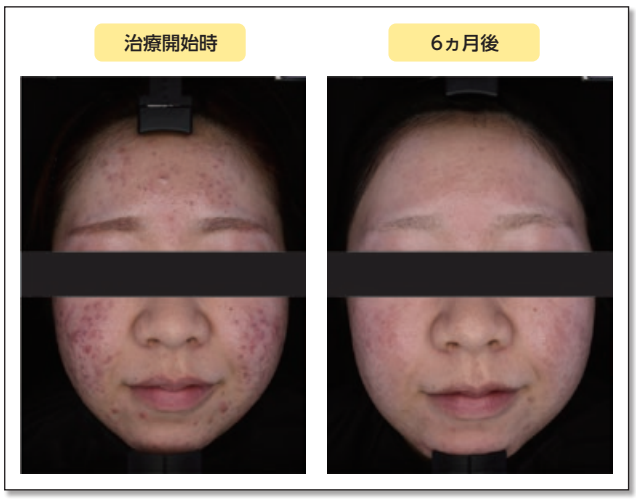

症後紅斑は残るものの、新たな丘疹の出現はなく維持期となった。

2症例に関して、漢方に由来する副作用はなかった。

考　察

尋常性ざ瘡の病態は、毛包の閉塞、過剰な皮脂分泌、細菌の増殖、遷延する炎症で説明され、それぞれの病態を複合的に治療するために治療初期からいくつかの治療を組み合わせて用いている。外用剤のアダパレン、過酸化ベンゾイルは主に毛包の閉塞に、抗菌薬は細菌の増殖に対して抑制的に働く。漢方製剤は、患者の状態によって使い分けている。十味敗毒湯は皮脂合成抑制作用[2]、エストロゲン様作用[3]を持つため、月経前の皮脂分泌亢進に伴い悪化するざ瘡に積極的に用いている。柴苓湯は抗炎症作用[4]、免疫賦活化作用[5]があるとされており、特に炎症が強い患者に対して好んで用いている。また嚢腫性ざ瘡[6]やざ瘡瘢痕[7]に対する有効性も報告されており適用範囲は広い。若年女性のざ瘡を治療する場合、十味敗毒湯をファーストチョイスとし、効果不十分例、炎症を伴う例には柴苓湯を使用している。症例1は月経前に増悪するざ瘡を訴えていたため十味敗毒湯単剤で治療開始したが、炎症性ざ瘡が持続したため柴苓湯を併用した。症例2では時期を問わない炎症性ざ瘡であり、初期から柴苓湯を使用した。

美容施術は、保険治療を用いても十分な効果が得られていない場合に、保険治療と並行して行っている。症例1で使用したロングパルスアレキサンドライトレーザーは毛孔角化の減少、皮脂腺などの皮膚付属器の不可逆的な破壊、光熱作用による殺菌効果などの効果[8]が期待されている。ガイドラインではC2であり推奨されていないものの、保険診療のみでは難治な症例に対しては有効な治療手段となり得る。症例2で用いたケミカルピーリングはサリチル酸マクロゴールを使用している。角層を剥離することで、毛包漏斗部の角化の改善、膿疱の排出、抗菌作用などの効果[8]がある。面皰や炎症性皮疹に対する使用はガイドラインでC1と推奨されている。

尋常性ざ瘡を治療するためには長期的視点で治療を継続することが必要である。しかし患者の中には副作用やコンプライアンスの問題で短期間で治療を中断したり、複数の医療機関への受診を繰り返していることもある。これは、患者は最初に投薬された薬を唯一の治療薬と考えることが多く、効果が実感できないまま同じ治療が続くと治療を中断することが多くなるためである。つまり、よりよい治療薬を期待して転医を繰り返していると思われるが、実際には外用治療薬の選択肢はそれほど多くはないのが現状である。それまで外用薬しか使用したことがない患者に対し、美容施術や漢方製剤を併用することで、いくつかの治療選択肢を増やすことが可能となり、それが治療継続の動機となる場合がある。

特に漢方製剤は外用薬と比較して副作用の出現が少ないため、患者の治療継続率が高い印象がある。中でも十味敗毒湯は皮脂の減少や化粧のり[9]などのいわゆる美肌効果が期待できるため、美容施術との相性もよく美容皮膚科においても取り入れやすい。

長期の治療継続が困難な患者、保険治療に抵抗を示す患者に対して漢方製剤と美容施術の併用は有効な手段であると考えられた。

〔参考文献〕

1) 尋常性痤瘡・酒皶治療ガイドライン策定委員会: 尋常性痤瘡・酒皶治療ガイドライン 2023. 日皮会誌 133: 407-450, 2023
2) 篠原健志 ほか: 十味敗毒湯および桜皮の皮脂合成に対する作用. 医学と薬学 73: 579-583, 2016
3) 道原成和 ほか: 桜皮配合十味敗毒湯のエストロゲン様作用およびエストロゲン分泌促進作用について. 医学と薬学 76: 1449-1456, 2019
4) 中野頼子 ほか: 柴苓湯のラット視床下部－下垂体－ 副腎系に及ぼす影響について. 現代東洋医学 13: 582-585, 1992
5) 竹中輝仁 ほか: 柴苓湯によるサイトカイン産生の調節作用－2面的作用機序－. 炎症 14: 371-377, 1994
6) Kurokawa I: Successful Adjuvant Alternative Treatment with Saireito (Japanese Herbal Medicine) for Nodulocystic Acne.Jounal of Nutritional Disorders & Therapy 7: 215, 2017
7) 許 郁江: 痤瘡瘢痕に対する柴苓湯の臨床的検討. phil漢方 48: 20-22, 2014
8) 宮田成章 ほか: Non-Surgical 美容医療超実践講座. 全日本病院出版会, 2017
9) 松尾兼幸: 十味敗毒湯の患者満足度を含めた尋常性痤瘡に対する臨床効果について. phil漢方 52: 26-28, 2015