◆第12回東洋医学シンポジウム

講演.1 高齢者医療と漢方

木元 博史 先生

永津会 永津さいとう医院

はじめに

高齢者医療では必ずしも完治を目的とせず、残存する機能を発揮してQOLの向上を目指したり、食欲、活気、便通、睡眠などの全身状態を常に重視することが重要である。漢方医学は、常に全身状態を正面から視る医学であり、さらに全身状態を重視することから、高齢者医療にとっては大きな利点であると考える。

そこで、脳梗塞を罹患した高齢女性の漢方治療の実際を紹介する。患者は85歳時に脳梗塞を発症し、入院加療後、在宅療養を開始した。その後、転倒による打撲、上気道炎、帯状疱疹などに罹患、さらに87歳時に脳梗塞を再発症した。しかしその都度、漢方薬を主体に治療し、現在も基本的動作は自立し散歩も可能で、認知症もほとんどない。以下に本症例の経過を述べる。

症例の経過

85歳時に、夜間入浴中に右半身の脱力感が出現し、風呂場で転倒した。家族が脳卒中を疑い当院に来院、脳梗塞の疑いにて入院加療となった。主訴は、右半身不全麻痺、構音障害、軽度意識障害であった。

入院時の所見は、血圧150／90mmHg、脈は整、意識レベルがやや低下し、神経学的には右半身不全麻痺、バビンスキー徴候陽性、舌は右に偏位し、構音障害を認め、典型的な脳梗塞の所見であった。

東洋医学的所見としては、脈は沈・弦、舌はやや乾燥した白苔が認められた。腹は軽度の胸脇苦満と腹直筋の緊張を認め、腹力は中等度であった。診断名は左内包後脚梗塞であった。

治療として少量の抗トロンビン薬、漢方薬として五苓散エキスと柴胡桂枝湯エキスの処方、さらに輸液の施行により、入院4日後には自立歩行でトイレに行くことができるまでに回復した。その後は、背中が丸い、耳が遠い、骨粗鬆症も併発しているため、腎虚を目標に柴胡桂枝湯を八味地黄丸に変更したところ、約2週後には独歩退院が可能となった(**図1**)。

急性期脳梗塞に利水剤である五苓散エキスを使用した根拠は、脳梗塞を局所の水毒と捉えたためである。事実、急性期脳梗塞のMRI画像では、局所の細胞毒性を伴った細胞の浮腫や、その他血管透過性の

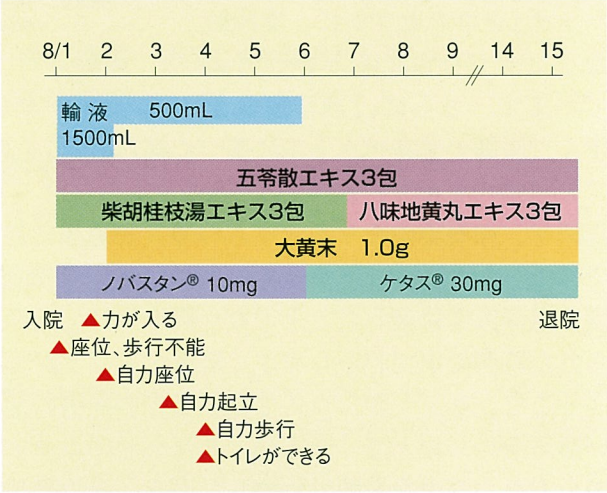

図1 初回脳梗塞発症後の経過

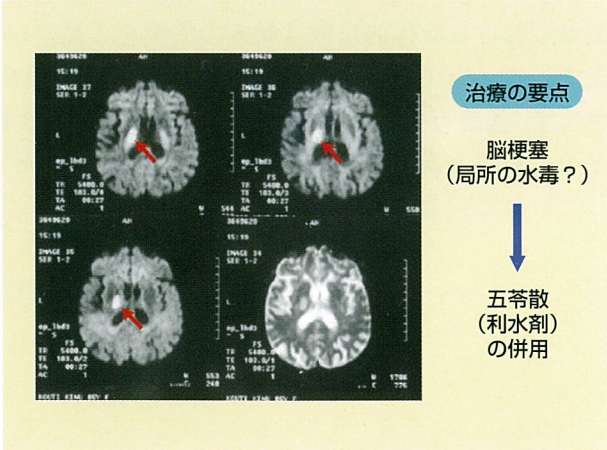

図2 急性期脳梗塞のMRI所見と治療の要点

1990年 千葉大学大学院医学研究科病理系免疫学修了
同年 国立予防研究所(現：感染症研究所)免疫部
(この間8ヵ月、ドイツケルン大学遺伝学研究所)
1996年 千葉大学医学部第3内科 医員
1997年 千葉県立佐原病院内科 医長
1998年 永津会齋藤病院(現：永津さいとう医院)院長

亢進が誘導されるなど、病変局所のいわゆる水毒を示唆する所見が認められた(**図2**)。

退院後は、高齢でもあり訪問看護を中心とした在宅療養にて管理していた。基本的な生活は自立していたが、86歳時、草刈の最中に「ドスン」と尻餅をつき腰部を強く打撲し、歩行困難になったと報告があった。しかし、骨折は疑われなかったため、あえて来院させず、湿布と桃核承気湯エキスのみの処方で経過観察とした。NSAIDsは使用しなかったが、4日後には歩行可能となり、約2週後の定期往診時には草むしりをしていた。

尻餅をつき腰部を打撲した状態に桃核承気湯エキスを使用した根拠は、「症候による漢方治療の実際」(大塚敬節)の、「桃核承気湯は打撲のために皮下溢血を生じて、腫れ痛むものに用いる。ことに会陰部を強く打って、尿閉を起こしているものに著効がある」との記載に基づく(**図3**)。つまり、「ドスン」と尻餅をついたのを会陰部の打撲と捉え使用した。

その後も、在宅療養中に上気道炎や帯状疱疹に罹患したが、上気道炎には桂麻各半湯など、帯状疱疹には体力低下を目標に五苓散、補中益気湯を投与し完治した。しかし、87歳時に、脳梗塞を再発症(左半身不全麻痺)した。初回梗塞時と同様の治療に加え、鍼灸も応用したところ、2日間の入院で非常に元気になり在宅医療に移行可能となった。現在の処方は少量の西洋薬と五苓散エキス、さらに脈が浮であることから桂枝加苓朮附湯エキスを用いているが、発症前とほぼ同じレベルに自立し、全身状態も良好で認知障害も認めていない。

『会陰の打撲は速やかに瘀滞を駆逐し、血熱を洗滌せざれば、則ち瘀血凝瘀滞熱腫脹(炎症のためはれる)し必ず小便不通をなすなり。もし尿道瘀閉、陰茎腫痛甚しきに至り、導尿管を用ゆること能はざれば徒に立ってその死を見るのみ。故にもしこの症に遭えば、二便の利、不利を問はず、早く此の方を用ひて瘀滞を駆り、熱閉を解すれば則ち凝腫、溺閉(尿閉)に至らず。是れ最小乗の法となす。』

図3 症候による漢方治療の実際(大塚 敬節)より抜粋

まとめ

わが国では在宅医療を含む終末期医療の重要性がますます高くなる。そのようななかで、漢方は診断手段が簡素であり、医師の往診による医療形態を主として発達した部分が多くを占めている。また、処方決定の手がかりとなる症状なども、わかりやすい言葉と内容であり、コメディカルの人達とも連携をとりやすい。しかも扱うことができる疾患はかなり高度なものも含むと考えられる。このようなことから、在宅医療を含めた高齢者医療には、漢方は必須のものであると考えられる。

Comments

後山 西洋医学の先進的な手法であるMRI所見によれば、高齢者の急性期脳梗塞は漢方医学的に水毒と考えることができるということですが、多くの症例で共通した所見でしょうか。

木元 高齢の急性期脳梗塞患者さんでは、多くの場合共通した所見です。基本的に水毒と理解できるシグナルがあり、そのファーストチョイスは利水剤がよいと考えています。

後山 西洋薬と漢方薬をうまく組み合わせることで、QOLの向上がみられることをよく経験しますが、そのような組み合わせについて、峯先生はどのようにお考えでしょうか。

峯 西洋薬と漢方薬の併用は中国でもよく行われています。それぞれの利点がありますが、漢方薬は多成分系で1剤で多くの病態に対応でき、副作用も少ないという特徴があります。さらに、漢方薬を使うことで、患者さんと一緒に症状の改善を図っていくという姿勢が感じられることがよいのではないでしょうか。

後山 ありがとうございました。高齢者の脳梗塞治療に新しい波紋を呼ぶのではないかという印象を受けました。