内科疾患における漢方治療

西田 清一郎 先生

丹後ふるさと病院

1999 年　奈良県立医科大学卒業
1999 年　医療法人平和会 吉田病院
2004 年　医療法人木津川厚生会 加賀屋病院 医局長
2006 年　医療法人三青園 丹後ふるさと病院 和漢診療部長

はじめに

内科領域における漢方診療の応用範囲は広いが、内科領域に限らず現代医学における漢方診療の考え方は、**表**に示す3点にまとめられる。今回は、症例を通してその応用法を紹介する。

表　現代医学における漢方診療の応用法

- 現代医薬的治療が、効果不十分もしくは、合わないときに使用する。
- 漢方診療的診断法を、西洋医学的診断や治療に応用する。
- 西洋医学的治療では、治療が難しい症候や疾患に応用する。

症例 1　西洋薬が合わなかった例

症例：56 歳、女性
主訴：咳、喘鳴
現病歴：もともと患っていた気管支喘息の症状はしばらく落ち着いていたが、悪化に伴い近医を受診した。テオフィリンの処方を受けたが、動悸が出現し服用困難となったため、漢方治療を希望し当院を受診した。
現症：身長 150cm、体重 52kg。初診時の呼吸音は正常であったが、血液検査で IgE 1,175IU/mL、好酸球 25%と高値を示した。舌は、薄いピンクで、ぽってりとしており、水毒の所見であった。さらに茶色の苔を認めたことから胃腸障害も疑われた。
経過：テオフィリンで動悸を認めたことから、同様の機序で心拍数を上げる麻黄を含む方剤は避け、水毒、胸脇苦満の改善のため柴朴湯エキスを処方した（**図 1**）。本剤の服用約 1 ヵ月で、咳、喘鳴は治まり、動悸も認めなかった。4 ヵ月後には IgE 776IU/mL、好酸球 10.6%となり、アレルギーに関する検査値も改善が認められた。本症例は、柴朴湯の服用で喘息症状の改善のみならず、アレルギーに関する数値の改善も認めた。

図 1　症例 1 の東洋医学的所見と考察

色調：うすいピンク
ぽってりとした舌　⇒　水毒
舌の中央にやや茶色の苔を認める
⇒胃腸の調子が悪いと考えられた
麻黄剤はやめたほうがよい
舌の中央の溝　⇒　気虚

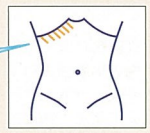

胸脇苦満　柴胡剤の適用を考える

症例 2　西洋薬だけでは効果が不十分だった例

症例：77 歳、男性
主訴：頭痛
現病歴：数年前から頭痛に悩まされ、市販の鎮痛剤を服用することで、ある程度は軽減するもののすっきりしない状況が続いていた。他院を受診したが、異常は指摘されなかった。その後も頭痛のため食欲が低下し、やる気もわかない状態が続くため、漢方治療を希望し当院を受診した。
現症：身長 161cm、体重 49kg。手足の冷えが顕著であった。舌は、薄いピンクで白苔、舌根部はやや厚い苔を認めた（**図 2**）。
経過：冷えを伴う頭痛に呉茱萸湯エキスを処方したところ、頭痛は約 10 日で治まり、食欲も回復し、以後再発なく経過した。

症例 3　漢方的診療が痛みの原因診断に有効であった例

図２　症例２の東洋医学的所見

脈 証：やや弱、沈
舌 証：ピンク、白苔、
　　舌根部はやや厚い
腹 証：やや軟、
　　腹直筋の緊張は強くない
手足の冷えあり

冷えを伴う頭痛に対して呉茱萸湯 7.5g

- 頭痛は最初の 10 日間でほぼ消失する。
- 食欲も回復。以後再発なく経過する。

図３　症例４の経過

当帰四逆加呉茱萸生姜湯

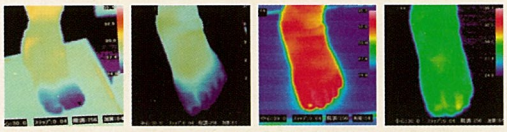

治療前（冬）　2ヵ月後　7ヵ月後（夏）　11ヵ月後（冬）

- 服用開始して 2ヵ月で、まず自覚症状が改善。
- 皮膚温は 7ヵ月後、足背 3 度、足指約 3 ～ 6 度上昇。
- 11ヵ月後、冬になっても皮膚温は比較的保たれる。

症例：67 歳、女性
主訴：胸痛
現病歴：胸痛のため、他院の循環器科を受診したが、とくに異常なしと診断されていた。しかし、胸痛が続くため漢方治療を希望し当院を受診した。
現症：初診時所見として、左季肋部および左胸部の痛みを認めた。舌診で黄色の苔を認め、胸脇苦満を呈していたことから裏熱と考えた。
経過：季肋部周辺の痛みに対して柴胡剤の適応を考えた。痛みの原因がわからなかったことから医師への不信感があり、気の巡りの失調を認めた。現症から消化管障害が疑われたので、四逆散エキスとファモチジンを処方したところ、痛みは速やかに消失し、舌の所見も改善した。胃カメラでも胃潰瘍を認め、生検結果では MALT lymphoma を認めた。

他院で診断に苦慮した胸痛は、胃潰瘍が原因であることがわかり、診断に至る過程において、舌診所見が消化管障害を示唆し、痛みの原因診断に有効であった症例である。

症例 4　西洋医学的な治療が困難な症候や疾患へ応用した例

症例：65 歳、女性
主訴：左下肢の冷え
現病歴：交通事故により右下肢を失い、残る左下肢も複雑骨折の手術後に冷感を強く感じる。
現症：来院時のサーモグラフィーにて指先、足背、下腿の温度低下を認めた。
経過：末梢循環不全に対し、当帰四逆加呉茱萸生姜湯エキスを処方した。2 ヵ月後のサーモグラフィーにて皮膚温は改善していないものの、自覚症状の改善を認めた。7 ヵ月後のサーモグラフィーでは皮膚温の上昇も認めた。11 ヵ月後、冬季になっても、冷えを自覚することは少なく、治療前より皮膚温は高い状態に保たれていた（**図３**）。

まとめ

内科領域における漢方診療の応用範囲を 3 つに分け、それぞれの症例を提示した。いずれも漢方診療が有効で、現代医療の選択肢のひとつとして漢方診療を加えることは有意義である。

COMMENTS

後山　日常臨床で遭遇する機会がきわめて多い症候を取り上げ、漢方の有用性を示していただきました。また、東洋医学的所見から西洋医学的な体の異常を診断されるなど、まさに東西融合の実践と言えます。漢方治療が最も効果を発揮するのはどのような場合でしょうか。

西田　漢方単独療法を選択する場合もありますが、日常臨床では標準治療を優先し、それで効果不十分な場合に漢方治療を併用すると非常に効果的です。

後山　冷えは内科だけではなく皮膚科でも診療されるケースが多いと思いますが、皮膚科ご専門の前田先生は冷えについてどのようなご経験をお持ちですか。

前田　健常人としもやけや凍瘡の方を対象に、当帰四逆加呉茱萸生姜湯服用前後でサーモグラフィー検査をした結果、本剤の 1 回服用で冷えを訴える方では皮膚温の著明な上昇を認めました。さらに興味深いのは、本剤を長期間服用しますと、冷えの予防効果があることが指尖容積脈波で確かめられています。

後山　当帰四逆加呉茱萸生姜湯が冷えの自覚症状だけではなく、科学的な方法でも有効であるとのことです。冷えで悩んでいる方には、本剤の予防的服用も有効となる可能性がみえてきました。