良性の乳房疾患（乳腺症・女性化乳房）の乳房痛に桂枝茯苓丸が著効した4例

小山クリニック（東京都）　小山 寿雄

乳房の腫瘤や疼痛を主訴に来院する患者は多い。しかし、いわゆる「乳腺症」あるいは女性化乳房と診断された場合に、疼痛などを強く訴える患者に対して適切な治療法は確立されていない。今回、瘀血所見を示す患者に桂枝茯苓丸を用いて治療を行ったところ、著効を示した症例を経験したので報告する。

Keywords　桂枝茯苓丸料、乳腺症、女性化乳房、メリロートエキス錠

はじめに

乳腺外来でもっとも多く遭遇する良性疾患の一つが乳腺症である。乳腺症は20代から50代女性を中心に認められ、乳房痛、硬結あるいは異常乳頭分泌などを主症状とする。同じく良性疾患である女性化乳房は思春期から老年期にみられる乳頭下の硬結を主症状とし、疼痛を訴えることが多く、乳頭分泌を来す例も散見される。いずれの疾患も相対的なエストロゲン過剰が原因と考えられ、乳がんなどの悪性疾患との鑑別が重要となる。自覚症状が軽微な場合は治療対象としないことが殆どであるが、しばしば乳房痛などを強く伴い、患者のQOLが損なわれることがあり、治療が求められる場合がある。

今回、乳腺症および女性化乳房患者に見られた乳房の硬結（腫瘤）を瘀血と捉え、駆瘀血剤の代表的処方である桂枝茯苓丸を投与したところ、著効を得た4症例を経験したので報告する。

症例1　女性化乳房（68歳男性）

【主訴】乳房痛、右乳腺腫瘤

【現病歴】約2ヵ月前より疼痛を伴う右乳房の腫瘤を触知した。薬剤の服薬歴や肝機能障害の既往なし。

【検査所見】マンモグラフィ（mammography：以下、MMG）：カテゴリー1（悪性所見なし）。

乳房超音波検査（ultrasonography：以下、US）：右乳輪部に不整形の低エコー域（＋）。

【経過】桂枝茯苓丸料エキス細粒（以下、桂枝茯苓丸）とメリロートエキス錠（以下、メリロートエキス）を投与し、約1ヵ月半後に硬結と疼痛はほぼ消失した。以後再発はしていない。

図1　症例1の臨床経過（女性化乳房・68歳男性）

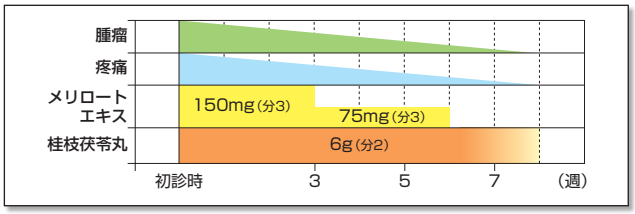

症例2　女性化乳房（30歳男性）

【主訴】左乳房痛、左乳腺腫瘤

【現病歴】当初左乳房痛があり、その後腫脹感のみとなったが、心配で受診された。

【検査所見】US：腫瘤触知部位に低エコー域（＋）。

【経過】桂枝茯苓丸とメリロートエキスを1週間投与したが、US所見は変化せず、桂枝茯苓丸の処方を継続した。約2ヵ月後に乳房痛および腫瘤が消失した。

図2　症例2の臨床経過（女性化乳房・30歳男性）

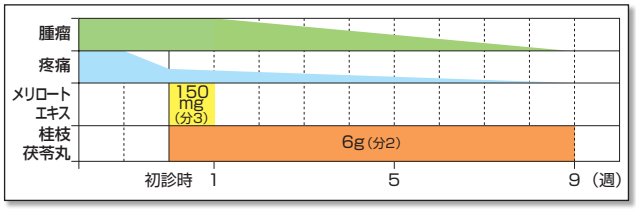

症例3　乳腺症（33歳女性）

【主訴】右乳腺腫瘤、乳房痛、月経困難症

【現病歴】右乳腺の腫瘤を認め、経過観察とする。

【検査所見】US：右に2ヵ所の腫瘤を認める。

【経過】初診より約6ヵ月後、経過観察のために受診され、月経前の強い乳房痛を訴えた。検査所見は前回と同様であったが、疼痛が徐々に強くなっている様子から、桂枝茯苓丸

とメリロートエキスによる治療を開始した。約1ヵ月後、右乳房痛はやや改善するも、チクチクする痛みを訴えた。また、疲労時の強い頭痛や肩こり症状を訴えたため処方を継続した。約4ヵ月半後、乳房痛はほぼ消失したが、桂枝茯苓丸の服用により肩こり症状の改善が著明であったため、本人の希望もあり処方を継続した。約3ヵ月半後、肩こりも軽快したため処方終了とした。

図3　症例3の臨床経過（乳腺症・33歳女性）

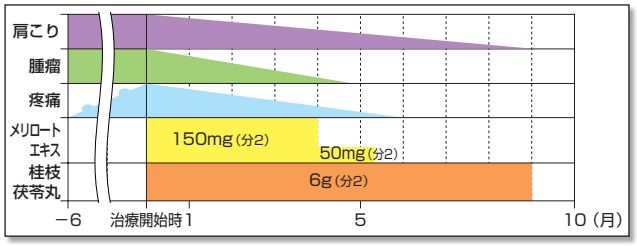

症例4　乳腺症（51歳女性）

【主訴】右乳房痛

【現病歴】初診時、右乳房痛を訴える。

【検査所見】US：乳腺症変化を認める。

【経過】桂枝茯苓丸とメリロートエキスによる治療を開始し約1ヵ月半後、疼痛が改善したため処方を中止した。しかし、約1ヵ月後、右外側に腫瘤を触知し、疼痛を訴えたため再度同様の治療を開始した。約2ヵ月半後、US検査では初回と著変はないものの、疼痛の軽減を認めた。メリロートエキスの処方を中止とし、桂枝茯苓丸の処方は継続した。その後疼痛は徐々に改善し、約3ヵ月後に処方終了となった。

図4　症例4の臨床経過（乳腺症・51歳女性）

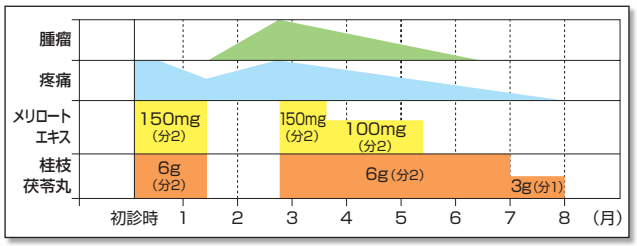

考　察

乳房痛や腫瘤は乳腺外来受診者の多くにみられる症状である。乳がんなどの悪性疾患患者においてもそれらを主訴に来院する例は多く、軽視することはできない症状である。画像診断等により、悪性疾患との鑑別がなされた場合は治療の対象としないことが多いが、疼痛などの自覚症状が強い場合は、有効な治療法の存在を認識して診療にあたる必要がある。

漢方医学では乳腺の硬結・腫瘤を瘀血（慢性の微小循環障害）という概念で捉えている。今回、乳房に硬結（腫瘤）を認めるも、原因薬剤や疾患が見当たらない症例に駆瘀血剤の標準的薬方である桂枝茯苓丸を投与したところ、硬結や疼痛の改善を得た。また、今回提示していないが、薬剤性の女性化乳房に対しても同様の治療を行った経験がある。患者の希望により原因薬剤の投与を中止することなく桂枝茯苓丸を併用することで腫瘤の改善を認めた。

桂枝茯苓丸は「金匱要略」を出典とする代表的な駆瘀血剤で、桃仁と牡丹皮でうっ血を除いて血液循環を改善し、茯苓と芍薬で水分代謝を改善する。また芍薬には鎮痛作用もあり、さらに気の上衝（上半身のほてり）を抑える桂皮が配合されている[1)]。今回、各症例に軟部腫脹治療薬であるメリロートエキスを併用している。メリロートエキスは抗うっ血作用や静脈血流の改善を来す作用、鎮痛作用などを有するとの報告があり[2)]、その作用には桂枝茯苓丸の薬能に類似するものがある。筆者は過去に、乳腺症に対してメリロートエキスによる単独治療を行った経験があるが、桂枝茯苓丸を併用することにより単独投与時よりも高い臨床効果が得られるとの感触を持っている。この理由として、メリロートエキスが有する作用に対して桂枝茯苓丸が相乗、もしくは相加効果を示したこと、さらにメリロートエキスにはない作用を桂枝茯苓丸が示したことが考えられる。その可能性を示唆するものとして、桂枝茯苓丸は子宮筋腫などにも有効とされ、ヒトおよびブタの培養顆粒膜細胞を用いた検討において、プロゲステロン産生を促進させ、エストラジオール産生には抑制的に働くことが報告されている[3)]。しかし、今回、男性の症例にも著効を示したことから別の機序でホルモン値に影響を与えた可能性も考えられ、桂枝茯苓丸の乳腺症や女性化乳房に対する具体的な作用メカニズムについてはさらなる検討が求められる。

漢方医学では、月経前の乳房痛や腫瘤を肝気鬱結と捉える場合もあり、今後は症例に応じて他の方剤を使い分けるなどしてさらなる検討を重ねていきたい。

まとめ

乳房の腫瘤や疼痛を訴え、瘀血症候を示す良性の乳房疾患に対して桂枝茯苓丸を投与することは、患者のQOL向上に寄与する有用な治療法であると考えられる。

〔参考文献〕

1) 井上雅晴：臨床医のための漢方治療 外科・放射線科編② 乳腺症，日本医師会雑誌，112（10）：369-372，1994.
2) 佐木川光ほか：メリロートエキスの使用経験，薬理と治療，4（2）：413-417，1976.
3) 田中俊誠ほか：ブタおよびヒト培養顆粒膜細胞のestradiol progesterone産生に及ぼすツムラ当帰芍薬散、ツムラ桂枝茯苓丸およびツムラ温経湯の影響について，ホルモンと臨床，38（9）：935-939，1990.