第一部

講演 1

# メニエール病に対する五苓散の使用経験

**奥中 美恵子** 先生

**医療法人明和病院 耳鼻咽喉科**

1991年　香川医科大学医学部 卒業、同校 耳鼻咽喉科教室 入局
1993年　香川医科大学 耳鼻咽喉科 助手
1997年　国立療養所香川小児病院 耳鼻咽喉科 勤務
1998年　兵庫医科大学 耳鼻咽喉科 助手
2002年　明和病院 耳鼻咽喉科 医長


## はじめに

メニエール病は、めまい・耳鳴り・難聴を繰り返す慢性かつ難治性の疾患である。浸透圧利尿薬や内耳血流改善薬、ステロイド薬などの西洋医学的な治療でも症状が軽快しない、あるいは反復する症例に対し、漢方治療が有効な場合がある。

そこで、五苓散がメニエール病に有効であった症例を紹介する。

## 症　例

**症　例**：43歳 男性。

**主　訴**：右耳鳴、難聴。

**現病歴**：右聴力低下、耳鳴、回転性めまいが出現し、他院にてメニエール病と診断され、ステロイド点滴治療を受けた。めまいは消失したが、右低音部中等度難聴が残存し、耳鳴が著しい状態であった。ステロイド治療終了1年後の11月、耳鳴の軽減の希望にて当科を初診した。東洋医学的所見を**図1**に示す。

**経　過**：ステロイド薬とイソソルビド以外の治療を希望されたため、クラシエ五苓散6.0g/日(分3)を処方した。初診時の聴力像では低音部の低下があり、高音部は比較的維持されているという、メニエール病に特徴的な聴力像であった(**図2上**)。

2週間後には耳鳴の軽減を自覚し、3ヵ月後には聴力が改善した。6ヵ月後には会話領域の聴力は正常化(51.7dB → 16.7dB)したため、五苓散を廃薬とした(**図2下**)。

廃薬1年後に仕事上のストレスが重なり、めまいと難聴、耳鳴の再発を認めて再度来院した。患側(右)への眼振を認め、プレドニゾロン60mgの投与を開始したところ(5日間で漸減)、めまいは消失したが難聴と耳鳴は不変であったため(**図3上**)、五苓散を再度投与した。投与4ヵ月後には耳鳴が軽減し、聴力も徐々に改善し(43.3dB → 23.3dB)、会話領域はほぼ正常状態となった(**図3下**)。さらに、耳鳴りの消失を希望されたため柴苓湯を投与したが、「耳鳴りは軽くなるが自分には合わない」と自己中断したため、五苓散の服用を再開し、現在も服用を継続している(**図4**)。

## 考　察

メニエール病の原因である内リンパ水腫は水滞に基づく疾患とされている。内耳性めまいや難聴に対する処方として、五苓散や柴苓湯、苓桂朮甘湯、半夏白朮天麻湯の報

**図1　東洋医学的所見**

**身長**：170cm　**体重**：62kg　**BMI**：21.5
**自覚症状**：右耳で会話が聞き取れない　右耳の耳鳴(ジージー)
**脈 証**：緊
**舌 証**：淡紅、歯痕(+)

- 聞こえや耳鳴の細かい変化が気になる。
- イライラしやすい。
- 薬の残量が気になる。
- 下肢のむくみ(+)
- 口渇(−)
- 台風、雨の前日に頭痛がある。

図2 聴力像の変化①

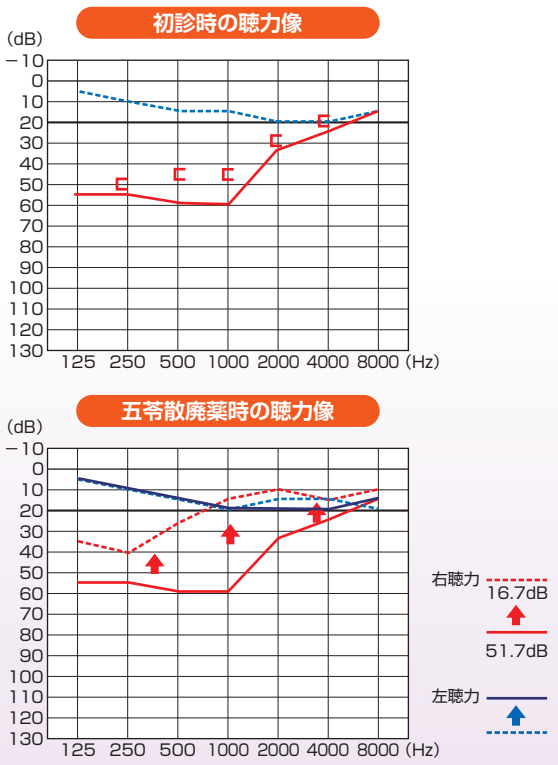


図3 聴力像の変化②

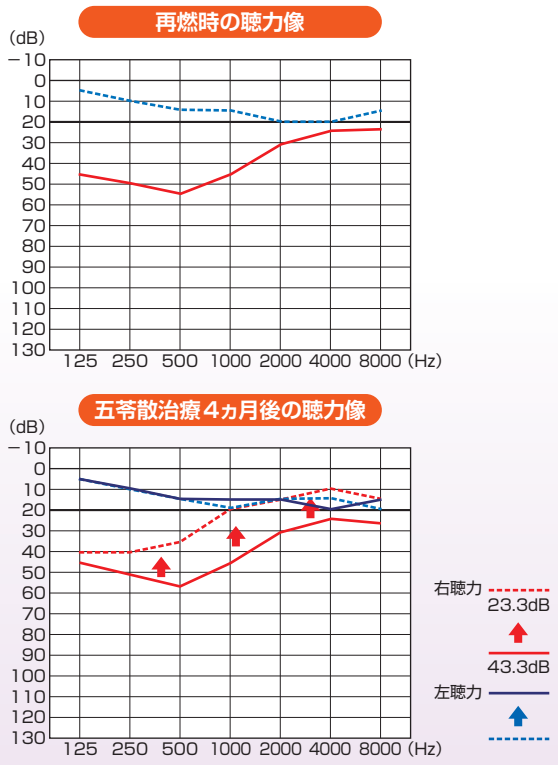


告がある。柴苓湯は、黄芩、甘草が配合されていることと構成生薬数が多いことから、本症例では長期連用による安全性と有効性がより担保できる五苓散を選択した。

メニエール病の急性発作期にはステロイド薬の短期漸減投与を行うことが多いが、ステロイド薬の投与終了後にめまいや耳鳴の再燃をきたすことがある。今回は、ステロイド治療の直後から五苓散を長期投与したことにより、内耳の状態保持に効果があったと推察される。

## まとめ

急性期メニエール病に西洋医学的な治療を行い、その後、五苓散のみの長期投与で、副作用もなく内耳症状を改善することができた。水毒に対する代表的な処方である五苓散は、めまいに限らず難聴や耳鳴などの内耳症状の軽減に有効であると考えられた。

図4 臨床経過

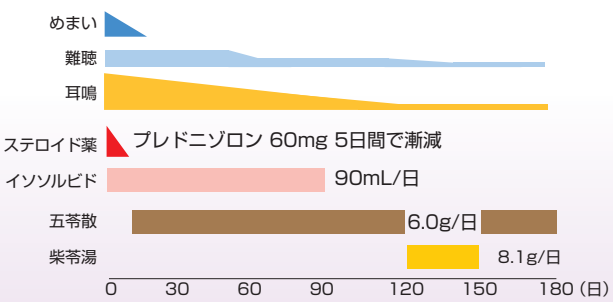


## Discussion

**木村：**ステロイド薬の減量に通常は柴苓湯を使用することが多いですが、この患者さんは柴苓湯が「自分には合わない」とおっしゃっていますね。

**奥中：**普段の状態からの推察ですが、消化器症状、特に下痢をきたしたと思われます。このような患者さんに対し、柴苓湯の長期使用は難しいと思います。さらにこの患者さんは虚証には見えませんが、東洋医学的所見から脾虚が隠れていると考えました。メニエール病は、年単位で再燃を繰り返すので、長期投与でもより安全性を担保できる五苓散が望ましいと思われます。

**木村：**慢性期で少陽病と考えると柴胡剤を使いたくなりますが、五苓散だけでも長期に安心して使えるということですね。また男性は、自覚症状をあまり訴えない場合がありますので、診察の際には“隠れ脾虚”をみなければいけないということだと思います。