西洋医学的治療で対応が難しかった皮膚疾患に漢方薬が奏効した4症例

川津皮膚科（大阪府）　田中 まり

西洋医学的治療で対応が難しく、漢方薬が奏効した4症例を報告する。

27歳女性、授乳中。アトピー性皮膚炎にステロイド外用使用で毛包炎を併発するも、十味敗毒湯で湿疹・毛包炎ともに軽快した。77歳女性。顔面の潮紅、冷えのぼせ、こむらがえりを訴えており、舌診により桂枝茯苓丸を投与し軽快した。64歳女性。酒皶。ミノサイクリンと加味逍遙散が無効であったが、桃核承気湯で改善した。78歳女性。顔面の紅斑・丘疹・膿疱。近医ステロイド外用・内服で増悪し、ミノサイクリン無効。顔面播種状粟粒性狼瘡と酒皶様皮膚炎と診断した。黄連解毒湯で改善するも清上防風湯に変薬で再燃した。黄連解毒湯再開で軽快した。

Keywords　十味敗毒湯、酒皶、瘀血、顔面播種状粟粒性狼瘡、黄連解毒湯

はじめに

皮膚科専門医として西洋医学的治療を行なう中、時に治療が難しい場合や、ステロイドの副作用が重なり難渋する場合がある。今回、西洋医学的治療で対応が難しく漢方薬が奏効した症例を、大阪大学医学部皮膚科在職中の経験例（症例3、4）を含め4例報告する。

症例 1　27歳 女性 授乳中

【現病歴】　幼少期アトピー性皮膚炎。思春期に一旦寛解も、成人になり頸部に再燃。9月出産後、冬季に頸部や体幹に瘙痒感・丘疹が出現し、翌1月当科初診。ヒドロコルチゾン酪酸エステル軟膏外用で改善するも、毛包一致性紅色丘疹が出現し、ステロイドによる毛包炎と判断した。また、ナジフロキサシンクリーム外用で瘙痒感が出現し、プレドニゾロン吉草酸エステル酢酸エステルローション外用でさらに紅色丘疹が増加した。ファロペネム内服、オキシテトラサイクリン塩酸塩・ヒドロコルチゾン軟膏外用で若干改善するも、湿疹・毛包炎ともに持続していた。湿疹部にヒドロコルチゾン酪酸エステルクリーム・ヘパリン類似物質軟膏混合、毛包炎にクリンダマイシンローション外用に変更したが、乾燥・湿疹が悪化しクリンダマイシンローション外用を中止した。

【現　症】　皮膚軽度乾燥。背部に毛包一致性紅色丘疹と漿液性丘疹が混在散在。不整形淡褐色斑軽度散在（**図1-A**）。

【経　過】　外用を継続し、十味敗毒湯を開始した。4週間後、湿疹・丘疹や毛包炎、および痒みも軽快した（**図1-B**）。

症例 2　77歳 女性

【現病歴】　顔面頭部の脂漏性皮膚炎や、冬季の乾燥性皮膚炎に対し、抗アレルギー剤内服、ステロイドや保湿剤外用で加療中であった。6月再診時、この10日間こむらがえりが出現しているとのことであった。また、家人から動作時顔面の赤みを指摘された。下肢は冷えるがのぼせあり。

【現　症】　舌は淡紫紅色、舌苔淡黄色、舌下静脈怒張あり（**図2-A：次頁参照**）。便秘あり。

【経　過】　桂枝茯苓丸を開始。5週間で顔面の潮紅は消退し、こむらがえりも軽快。舌下静脈怒張も改善した（**図2-B**）。

図1　症例 1　27歳 女性

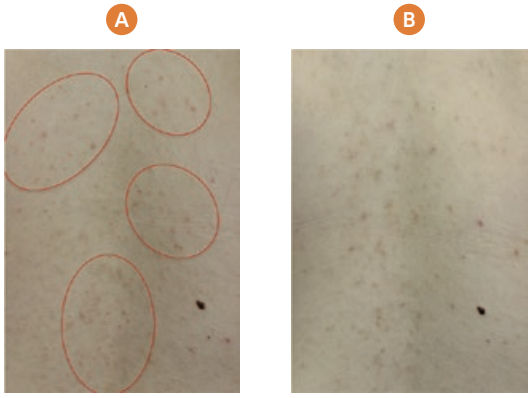

症例 3　64歳 女性

【現病歴】 1年前より顔面に紅斑が出現し近医受診。ヒドロコルチゾン酪酸エステル軟膏で改善せず、クリンダマイシンゲルで増悪し、大阪大学医学部附属病院皮膚科受診。

【現　症】 顔面全体に、毛細血管拡張と境界不明瞭な不整形紅斑が散在。毛孔一致性紅色丘疹も散在(**図3-A**)。

【経　過】 生検にて酒皶と診断した。ミノサイクリン内服・ヘパリン類似物質クリーム外用も皮疹が持続していた。その後、スプロフェン軟膏外用で接触皮膚炎を生じ近医を受診した。ベタメタゾン内服とステロイドクリーム外用使用3日目に皮疹増悪し、当科を再診した。顔面ほてり・舌下静脈怒張があり、愁訴が多く、加味逍遙散とビタミンB2・B6内服追加も変化無し。便秘あり、腹部全体やや緊満、両下腹部に軽度抵抗・圧痛あり。桃核承気湯に変更で、顔面の紅斑丘疹軽減(**図3-B**)。すっきりして気分が良く、便秘も睡眠不足も改善した。

図2　症例 2　77歳 女性

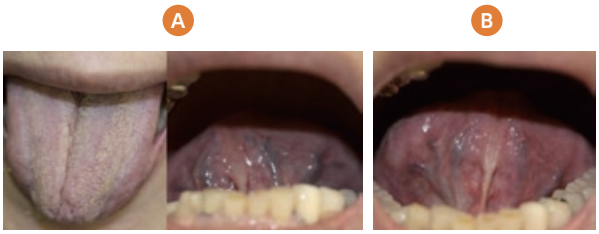

内服前　　内服5週後

図3　症例 3　64歳 女性

内服前　　内服後

症例4　78歳 女性

【現病歴】 下眼瞼に紅色丘疹・紅斑が出現し徐々に増加拡大した。近医でステロイド外用やベタメタゾン1mg内服も増悪し、他院を受診した。生検にて肉芽腫性酒皶と診断された。レボフロキサシン、ミノサイクリン、ジアフェニルスルホン内服も無効で膿疱が多発し、4ヵ月後、大阪大学医学部附属病院皮膚科を紹介受診した。

【現　症】 頬を中心とした顔面に、紅斑・毛細血管拡張と紅色丘疹・膿疱が集簇多発していた(**図4-A**)。非常に強い熱感を自覚していた。組織学的検査では、小さい嚢腫構造と、リンパ球組織球を中心とした多数の炎症細胞が一部稠密に浸潤していた。中央壊死性の肉芽形成もあり、顔面播種状粟粒性狼瘡(lupus miliaris disseminatus faciei：LMDF)と酒皶様皮膚炎と診断した。

【経　過】 ミノサイクリン、黄連解毒湯、ビタミンB2・B6、抗アレルギー剤内服を開始した。4週間で紅斑丘疹は退縮し膿疱も減少、乾燥し痂皮化・黒色面疱化がみられた(**図4-B**)。その後、清上防風湯に変更したところ、4週間で明らかに再燃・悪化した(**図4-C**)。黄連解毒湯再開後、徐々に改善した。2年半後には紅斑や熱感は軽快し、膿疱や紅色丘疹も瘢痕を残してほぼ消退した(**図4-D**)。

考　察

十味敗毒湯は、華岡青洲が『万病回春』の荊防敗毒散を改良して創った処方で、癰疽：毛嚢をはじめとする皮膚の化膿性炎症の初期に用いる方剤と記載されている。化膿性皮

図4　症例 4　78歳 女性

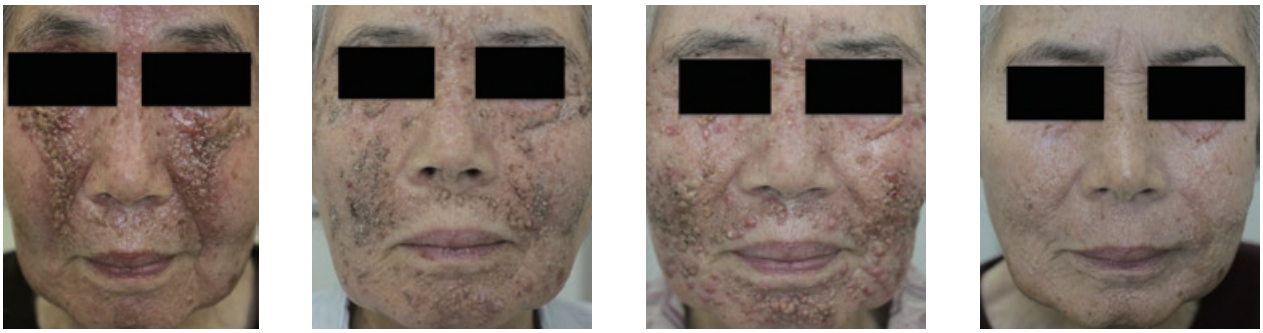

初診時　　黄連解毒湯 4週間内服後　　清上防風湯に変更 4週間内服後　　黄連解毒湯を再開 2年半後

膚疾患・急性皮膚疾患の初期、急性湿疹に適応があり、炎症性皮疹の初期に幅広く使える良さがある。

西洋学的治療では湿疹と毛包炎の治療は全く異なる。症例1では、湿疹に用いたステロイド外用の副作用で毛包炎が併発し、授乳中で抗生剤内服治療も制限があった。十味敗毒湯は、湿疹群ではアトピー性皮膚炎[1]、また毛包の炎症については尋常性痤瘡[2,3]への有効性が報告されており、湿疹と感染の併発時、抗生剤内服が困難な場合でも両方の炎症及び瘙痒感を改善させる、西洋薬にない治療として有用である。

症例2、3、4のような顔面の紅色の変化、いわゆる赤ら顔に悩む患者は、顔の「皮膚」が赤いため多くの場合、皮膚科を受診される。赤ら顔を呈する病態・状態には、顔面に紅斑をきたしやすい皮膚局所の疾患、皮膚局所の生理的反応、全身性疾患の部分症状、全身の生理的変化に伴う状態があり、皮膚疾患だけでなく幅広い[4]。

ホットフラッシュは、更年期のホルモン変化や自律神経失調などで、顔面に一過性の潮紅(血流増加)や、ほてり・発汗・動悸などを生じる。西洋医学的治療ではSSRIやガバペンチンの有効性の報告があるが、標準的治療はない。

酒皶は、顔面の鼻、頬、前額などに、紅斑・毛細血管拡張・潮紅・ほてり・痤瘡様丘疹・膿疱などを生じる疾患である。紅斑毛細血管拡張型(Ⅰ度)、丘疹・膿疱型(Ⅱ度)、鼻瘤・瘤腫型(Ⅲ度)、眼型の4型に分類され、組織学的には毛細血管拡張や毛包脂腺を中心とした炎症・肉芽腫を認める。原因は不明だが、自然免疫を介して抗菌ペプチドのカセリサイディンの産生亢進が炎症反応や血管拡張を惹起することが近年示されている[5]。治療は、テトラサイクリン系抗菌薬の内服、メトロニダゾール・クリンダマイシン外用、レーザー治療などだが、難治性のことも多い。

西洋医学的治療が難しいホットフラッシュや酒皶に、漢方を用いることも多い。のぼせ・ほてりには肝気鬱結、腎陰虚、腎陽虚、瘀血に対する方剤が、酒皶に対しては清熱剤や駆瘀血剤が用いられることが多く、肝火上炎、湿熱、瘀血に分けて各々処方がなされたり[6]、大柴胡湯と黄連解毒湯の併用[7]や、葛根紅花湯[8]などの報告がある。

ホットフラッシュは一過性のため、受診時に皮疹が無いことがある。症例2は、桂枝茯苓丸で症状軽快とともに舌の所見も改善した。舌診は、証判断や治療効果判定に有用で、皮膚科の日常診療でも行いやすく積極的に活用するとよいと思われた。症例3は、肝鬱化火に対する加味逍遙散を処方したが効果なく、瘀血に対する桃核承気湯が著効した。詳細な問診腹診などでの診断の大切さを反省させられた。

LMDFは、顔面、特に下眼瞼を中心に、類上皮性肉芽腫による紅色丘疹・小結節が多発する慢性の炎症性疾患である。原因は不明であり決定的な治療法は無い。テトラサイクリン系薬、ジアフェニルスルホン、トラニラスト内服、ナジフロキサシン、クリンダマイシン外用などを用いる。症例4は、LMDFに酒皶様皮膚炎が合併していた。酒皶様皮膚炎は、顔面へのステロイド外用で誘発される酒皶様、痤瘡様皮疹を呈する炎症である。治療は、ステロイドを中止し酒皶と同様の内服外用とスキンケアを行うが、ステロイド外用中止で炎症が増悪するため、患者の苦痛が大きく治療に難渋することが多い。

LMDFと酒皶(様皮膚炎)は西洋医学的治療で同様の薬剤を用いるが、症例4ではいずれも無効で、黄連解毒湯が4週間で著効した。同じく清熱解毒で、上焦の風熱に対する清上防風湯は無効であった。LMDFではないが、顔面の環状肉芽腫に黄連解毒湯と麻黄附子細辛湯併用の有効例[9]の報告があり、顔面の肉芽腫性炎症で難治の場合、黄連解毒湯が有効な可能性がある。また、黄連解毒湯は三焦の実火の基本処方であるので、顔面以外の肉芽腫性炎症にも応用できる可能性がある。今後症例の集積が望まれる。

最後に

本稿執筆にあたり、大学在職中ご指導下さいました大阪大学大学院医学系研究科皮膚科准教授 金田眞理先生、並びに、ご指導下さいました川津皮膚科 川津智是先生に深謝申し上げます。

〔参考文献〕

1) 羽白 誠 ほか: アトピー性皮膚炎患者の皮膚症状に対する十味敗毒湯の効果. 皮膚の科学 10: 34-40, 2011
2) 野本真由美: 難治な尋常性痤瘡に対する桜皮配合十味敗毒湯の効果. 西日本皮膚科 77: 265-269, 2015
3) 竹村 司 ほか: 尋常性痤瘡患者に対する十味敗毒湯(桜皮配合)の臨床効果と作用機序. 西日本皮膚科 76: 140-146, 2014
4) 山崎研志: 赤ら顔と自然免疫. 日本香粧品学会誌 40: 20–23, 2016
5) Yamasaki, K, et al.: Increased serine protease activity and cathelicidin promotes skin inflammation in rosacea. Nat. Med. 13: 975–980, 2007
6) 石井正光 ほか: 慢性・難治性皮膚疾患に対する漢方医学的アプローチ(アトピー性皮膚炎以外). 日東医誌 62: 241-276, 2011
7) 桜井みち代 ほか: 漢方治療が奏効した酒皶の10症例. 日東医誌 62: 38-44, 2011
8) 大塚静英 ほか: 難治性の顔面の皮疹に葛根紅花湯が著効した3症例. 日東医誌 60: 93-97, 2009
9) 大田静香 ほか: 環状肉芽腫症に黄連解毒湯と麻黄附子細辛湯の併用が有効であった一例. 日東医誌 65: 23-27, 2014