BASIC RESEARCH

気腫性病変モデルマウスの肺気腫および肺老化に対する人参養栄湯の効果

クラシエ製薬株式会社 漢方研究所 下山 泰輝、千葉 殖幹、道原 成和

はじめに

慢性閉塞性肺疾患（COPD：Chronic obstructive pulmonary disease）は、たばこ煙を主とする有害物質を長期吸入曝露することで生じる肺の炎症性疾患である[1, 2]。COPDの気流閉塞は、肺胞壁の破壊などの気腫性病変と、末梢気道の狭窄などの気道病変が様々な割合で組み合わさっている[3]。気腫性病変は、喫煙による酸化ストレスや免疫細胞により産生される種々の起炎性因子を原因として、肺上皮細胞の細胞死や老化が生じ、肺の構造や機能が破綻することで生じると考えられている[4]。このため、COPDの病態進行の制御には、酸化ストレス発生の抑制や消去、炎症状態の制御が重要である。また近年COPDは、肺局所の疾患というだけでなく全身性の疾患としてもとらえられており、患者の血中ではIL-6、TNF-αなどの高レベルの炎症性物質が検出され、うつや不安症などを含め全身の様々な症状を生じることが報告されている[5, 6]。

漢方補剤の人参養栄湯（NYT）は病中、病後の体力低下、疲労倦怠、食欲不振、末梢の冷え、貧血などに効果を示し、補剤の中でも主にがんなどによる体力消耗や虚弱レベルの高い病態に使われる処方である[7]。COPDでは、呼吸器症状の悪化に伴う全身の虚弱スコアの上昇（フレイル）の改善を目標にNYTの処方が行われるケースが増えてきており、COPDのQOLスコアおよびうつ・不安症スコアの低下に対する効果が報告されている[8, 9]。また、臨床や基礎研究においては、高い抗酸化ストレス効果[10, 11]や炎症抑制効果[12, 13]も報告されている。このため本研究では、たばこ煙に曝露された肺で活性化好中球が放出するElastaseを気管内投与により直接肺に噴霧する薬剤誘発性気腫モデル、およびKlotho遺伝子の欠損により早期老化や石灰化の進行とともに気腫を呈するモデルマウスの2種類の動物を用いて、肺構造の破壊やその老化、肺局所および全身の炎症に対して、人参養栄湯の長期投与がどのような影響を与えるのか評価を行った。

試験方法と結果

試験1：NYTの持続投与がPPE誘発性COPDモデルマウスの肺構造および炎症に与える影響

［方法］ 80週齢（雄）のC57BL6/Jマウス（ジャクソンラボラトリー）を導入し、porcine pancreatic elastase（PPE, 4.0U/mouse）を気管内投与により直接肺に投与することで気腫性モデルを作製した。投与後4日目から健常群（MF固型飼料）、モデル群（MF固型飼料）、NYT1%群（人参養栄湯エキス1%含MF固型飼料）、NYT3%群（人参養栄湯エキス3%含MF固型飼料）に分け混餌投与を開始した。混餌開始後20週に解剖し、肺および血液を採取した。左肺はPFA固定後、HE染色を行い、既報の方法を使って[14]、肺胞壁の平均線形切片（MLI）を算出した。また、右肺はRNA laterにて保存し、RealTime-qPCRにてIL-6またはGAPDH mRNA（IL-6Foward:5'-AGGATACCACTCCCAACAGACCT-3', IL-6Reverse:5'-CAAGTGATCATCGTTGTTCATAC -3'、GAPDH Foward:5'-TGAAGCAGG CATCTGAGGG -3'、GAPDH Reverse:5'-CGAAGGTGGAAGAGTGGGAG -3'）を測定し、ddCt法にて解析した。血液は遠心分離により血清を採取し、ELISA（Mouse IL-6 ELISA Kit、Proteintech）によりIL-6濃度を測定した。なお、群間における有意差検定はTukey testを用いて、いずれの場合も危険率が5%未満（$p<0.05$）の場合を有意差ありと判断した。

［結果］ 肺のMLIは平均して、健常群で65.68±9.03μmであったのに対して、モデル群では129.59±15.60μmと大幅に拡大しており、NYT1%群は93.60±11.16μm、NYT3%群は76.22±11.99μmまで有意な肺胞拡大抑制が認められた（**図1A**）。また、健常群の肺IL-6 mRNA発現を1.00±0.26とすると、モデル群は1.80±0.50と発現量が増加していたのに対し、NYT1%群は1.18±0.42、NYT3%群は0.97±0.28と有意なIL-6 mRNA発現の抑制が認められた（**図1B**）。加えて、血清中のIL-6濃度は健常群で22.76±5.09pg/mLであったのに対して、モデル群では31.93±4.83pg/mLと有意に増加した。一方、NYT1%群は24.89±7.67pg/mL、NYT3%群は18.89±

2.46 pg/mLと有意に炎症を抑制した(**図1C**)。

試験2：NYTの持続投与が早期老化マウスの肺構造および炎症に与える影響

[方法] 26-28日齢(雄)のKlotho遺伝子欠損早期老化マウス(kl/kl、日本クレア)[15]を導入して、モデル群(MF固型飼料)、NYT3%群(人参養栄湯エキス3%含MF固型飼料)、NYT5%群(人参養栄湯エキス5%含MF固型飼料)に分け、翌日より混餌投与を開始した。また健常群として、同腹で生まれたKlotho遺伝子を欠損していない野生型マウス(WT)を設定し、kl/klと同じケージにて飼育を行った。混餌開始後58～60日齢にて解剖し、肺および血液を採取した。一部の肺組織は4%パラホルムアルデヒド/PBS中で固定後に、HE染色に供し、既報の方法を使って[14]、肺胞壁の平均線形切片(MLI)の算出を行った。残りの肺組織は、ゲノムDNAの抽出に供し、以前の報告[16]を参考にして、Realtime-PCRにより、相対テロメア長(出現頻度)の測定を実施した。また、血液は、抗凝血処理後に遠心分離により血漿を採取し、Protease inhibitorを加えた後、Multiplex AssaysによるIL-6濃度の測定に供した。なお、群間における有意差検定はDunnett ContrastsまたはMann-Whitney U-testを用いて、いずれの場合も危険率が5%未満($p<0.05$)の場合を有意差ありと判断した。

[結果] 肺のMLIは、健常群で平均して38.79±1.01μmであったのに対して、モデル群では肺胞の損傷が激しく、81.31±4.52μmと大幅に拡大しており、NYT3%群では一部の肺胞組織が維持されており62.06±3.83μmとモデル群に比べて有意に拡大抑制が認められた。一方で、NYT5%群は68.27±3.36μmと抑制傾向はあったが有意差は認めなかった(**図2A：次頁参照**)。

肺のテロメア配列の36B4配列に対する相対出現頻度は、健常群で2.71±0.23であったのに対して、モデル群では1.21±0.20と大幅に低下していた。一方で、NYT3%群では1.81±0.24とモデル群に比べて有意な維持が認められ、NYT5%群では1.52±0.35と傾向はあるが有意差は認めなかった(**図2B：次頁参照**)。

また、全身の炎症や加齢状態を示す血漿中のIL-6濃度は、健常群で49.55±7.77pg/mLであったのに対して、モデル群では198.01±10.19pg/mLと有意に増加した。一方、NYT3%群では122.33±18.75pg/mL、NYT5%群は106.76±16.28pg/mLとモデル群に比べて有意な抑制を認めた(**図2C：次頁参照**)。

図1 人参養栄湯のPPE誘発性COPDモデルマウスの肺構造および炎症に与える影響

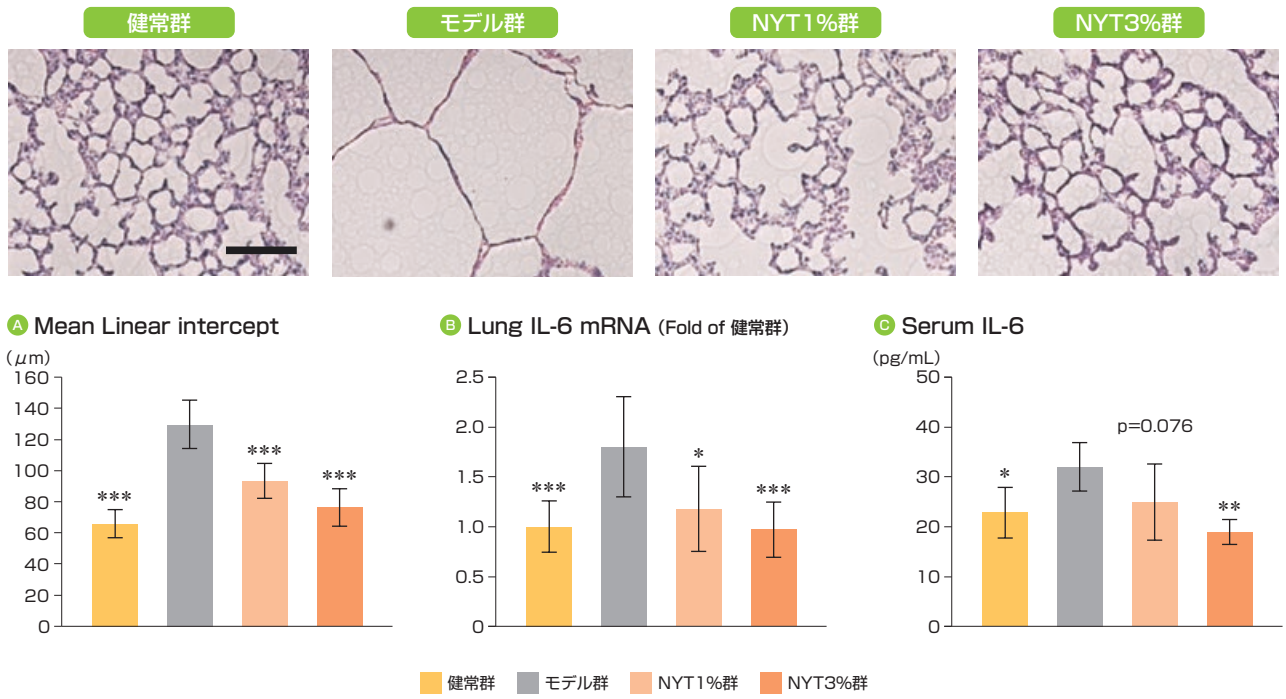

Mean±SD、n=4-11、scale bar indicated 100μm、*：p< 0.05、**：p< 0.01、***：p<0.001 vs. モデル群 by Tukey test

Shimoyama T., et al. Ninjin'yoeito ameliorated PPE-induced pulmonary emphysema and anxiety/depressive-like behavior in aged C57BL/6J mice. Front Pharmacol. 2022 Oct 10;13:970697. doi: 10.3389/fphar.2022.970697. CC-BY 4.0 (https://creativecommons.org/licenses/by/4.0/).

図2　人参養栄湯が早期老化マウスの肺構造および炎症に与える影響

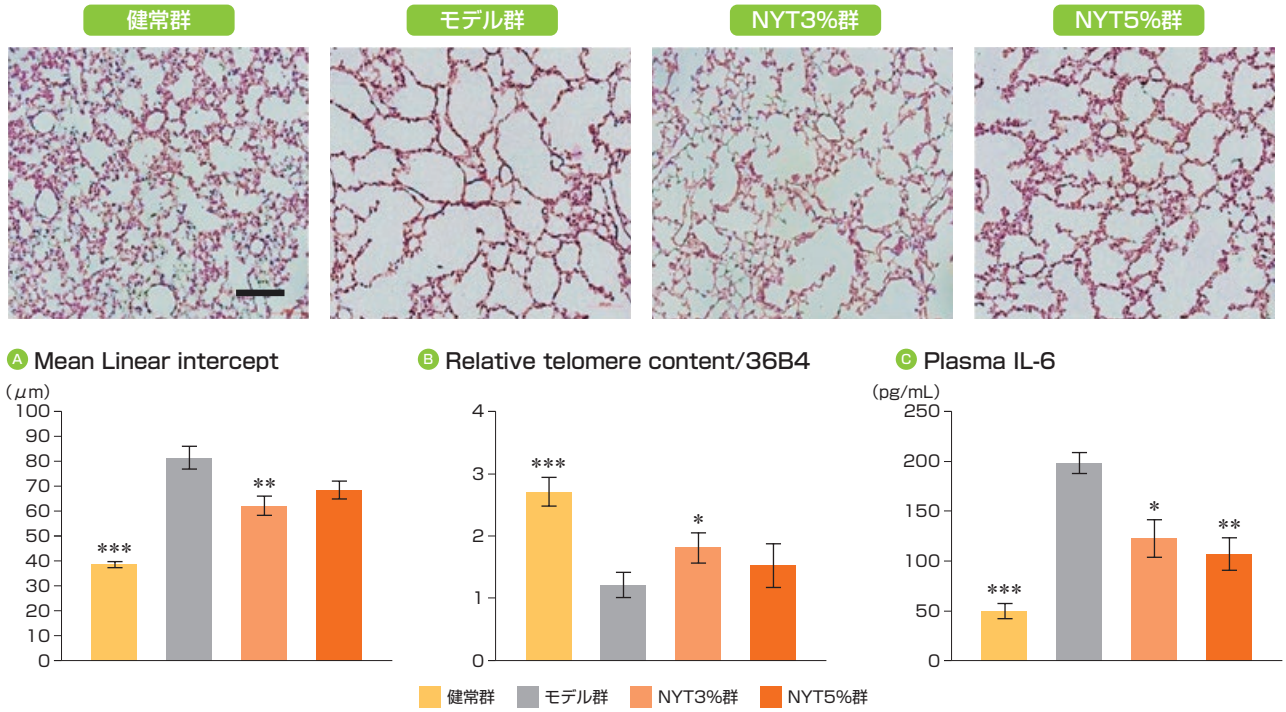

Mean±SE、n=4-8、scale bar indicated 100μm、*：p< 0.05、**：p< 0.01、***：p<0.001 vs. モデル群
by Dunnett Contrasts（MLI & IL-6）, Mann-Whitney U-test（telomere content）
Amitani H., et al. Impact of Ninjin'yoeito on frailty and short life in klotho-hypomorphic（kl/kl）mice. Front Pharmacol. 2022 Oct 24;13:973897.
doi: 10.3389/fphar.2022.973897. CC-BY 4.0（https://creativecommons.org/licenses/by/4.0/）.

考察とまとめ

COPDの有病率やその死亡率は世界的に高水準であり[17]、国際ガイドラインGOLD（Global Initiative on Obstructive Lung Disease）の定義よるCOPDの世界での有病率は、2019年では40代で約14%、70代では約50%と推定されており、特に高齢者の割合が高くなっている[18]。COPDは呼吸機能の低下に加え、恒常的に血中のIL-6などの炎症性因子が増加しており、肺局所だけでなく全身性の炎症が生じることが知られている[19, 20]。全身性炎症は、筋肉組織が萎縮するサルコペニアや食欲不振からの栄養障害、鉄の利用障害による貧血など併存症状のリスクを高め、生命予後の不良や身体活動性の低下などに影響を及ぼす可能性がある。したがってCOPDの治療では、呼吸器の機能障害に対する治療と並行して併存症のマネジメント（炎症のコントロールによる併存症状の治療介入）も求められる。本試験では、Elastaseによる薬剤誘発性気腫モデル、およびKlotho欠損早期老化気腫モデルの2種類の気腫性病変モデルを使用し、肺の組織構造や炎症、老化に対するNYTの効果を検討した。

試験の結果、人参養栄湯を長期投与することによって、両モデルとも気腫性病変の悪化を抑制した。PPE誘発性モデルでは投与初期から3週間後にかけて、Klotho欠損マウスでは28日齢から肺胞壁の破壊と肺胞空域拡大の両方が進行していくことが知られている[21, 22]。肺気腫は、肺胞領域において弾性線維が破壊されることにより肺胞壁の破壊が生じ、非可逆的に肺胞拡大し、ガス交換の表面積が減少し、肺の弾性収縮力の低下に起因する病気である[23, 24]。一方で、今回の試験結果からNYTを病態形成初期から投与することで、全く機序の異なる2モデルにおいて肺胞拡大の抑制が確認されたことから、NYTは肺胞構造を維持するメカニズムに直接作用している可能性も推定された。次に、全身の炎症や加齢状態に関与するメディエーターとして肺組織または血中のIL-6量を測定した。その結果、両モデルにおいて増加していたIL-6は、NYTの投与で有意に抑制されていた。本検討では、IL-6濃度は健常群に対してPPE誘発性COPDモデルで約2倍、Klotho欠損モデルで約4倍と、緩慢で持続的な炎症状態を生じていることが考えられた。ヒトにおいても高齢者の血中IL-6などの炎症性メディエーターは若年者と比較して4～6倍増加することが報告されており、加齢に伴って緩慢な全身性の炎症が持続することが報告されている[25, 26]。近年では、IL-6はSASP（細胞老化随伴分泌現象／Senescence-Associated Secretory Phenotype）の1つして知られてお

り、老化した細胞からDNA損傷応答を介して分泌されることが報告されている[27]。またCOPD患者では、末梢血や肺組織の測定から、これらの炎症反応因子が高いだけでなく、これを要因とした老化の進行を示すマーカーの上昇も早いことも報告されている[28]。したがって、NYTが気腫性病変モデルマウスの炎症を抑制したことは、肺および全身の老化を抑制した可能性も推定された。実際、本実験において早期老化の表現型を示すKlotho遺伝子欠損マウスでは、加齢とともにテロメア配列の出現頻度（テロメアの長さ）も低下していたが、NYT投与群ではその抑制が認められた。また、NYTは本試験と同じPPE誘発性COPDモデルにおいて、テロメアの短縮を引き起こす酸化ストレスや肺のアポトーシスを抑制することが報告されている[29]。

一般的に、肺胞壁の破壊と肺胞空域の拡大は、肺の組織細胞の老化の表現型として通常の加齢に伴っても生じることが報告されている[30, 31]。これを踏まえ、COPDの肺胞破壊の病態形成は老化が加速された形態の1つとしてとらえられ、NYTが老化要因を減弱したことでCOPDの気腫性病変の進行を制御していることが示唆された。

本研究においては、PPE誘発性モデルまたはKlotho欠損モデルでの気腫病態形成および全身性の炎症に対して、NYTの長期投与が効果的に病態形成を予防または改善する作用を持つ可能性を示した。

今後、COPD患者の生命予後の改善およびQOL維持への寄与が期待される。

【参考文献】

1) Svanes C, Sunyer J, Plana E, Dharmage S, Heinrich J, Jarvis D, de Marco R, Norbäck D, Raherison C, Villani S, Wjst M, Svanes K, Antó JM. Early life origins of chronic obstructive pulmonary disease. Thorax. 2010 Jan;65(1):14-20. doi: 10.1136/thx.2008.112136. Epub 2009 Sep 2. PMID: 19729360.
2) Postma DS, Kerkhof M, Boezen HM, Koppelman GH. Asthma and chronic obstructive pulmonary disease: common genes, common environments? Am J Respir Crit Care Med. 2011 Jun 15;183(12):1588-94. doi: 10.1164/rccm.201011-1796PP. Epub 2011 Feb 4. PMID: 21297068.
3) Berg K, Wright JL. The Pathology of Chronic Obstructive Pulmonary Disease: Progress in the 20th and 21st Centuries. Arch Pathol Lab Med. 2016 Dec;140(12):1423-1428. doi: 10.5858/arpa.2015-0455-RS. PMID: 27922768.
4) Mercer BA, Lemaître V, Powell CA, D'Armiento J. The Epithelial Cell in Lung Health and Emphysema Pathogenesis. Curr Respir Med Rev. 2006 May;2(2):101-142. doi: 10.2174/157339806776843085. PMID: 19662102; PMCID: PMC2721228.
5) Lu Y, Feng L, Feng L, Nyunt MS, Yap KB, Ng TP. Systemic inflammation, depression and obstructive pulmonary function: a population-based study. Respir Res. 2013 May 15;14(1):53. doi: 10.1186/1465-9921-14-53. PMID: 23676005; PMCID: PMC3656806.
6) Lin B, Bai L, Wang S, Lin H. The Association of Systemic Interleukin 6 and Interleukin 10 Levels with Sarcopenia in Elderly Patients with Chronic Obstructive Pulmonary Disease. Int J Gen Med. 2021 Sep 18;14:5893-5902. doi: 10.2147/IJGM.S321229. PMID: 34566428; PMCID: PMC8457863.
7) Wang M, Pan W, Xu Y, Zhang J, Wan J, Jiang H. Microglia-Mediated Neuroinflammation: A Potential Target for the Treatment of Cardiovascular Diseases. J Inflamm Res. 2022 May 25;15:3083-3094. doi: 10.2147/JIR.S350109. PMID: 35642214; PMCID: PMC9148574.
8) Kuniaki H, Akihiko T, Tetsuya H, Hatsuko M, Tomoko K, Shin O, Sojiro K, Mayumi Y, Fumihiro Y, Shintaro S, Tsukasa O, Hironori S. Improvement in Frailty in a Patient With Severe Chronic Obstructive Pulmonary Disease After Ninjin'yoeito Therapy: A Case Report. Front Nutr. 2018 Sep 4;5:71. doi: 10.3389/fnut.2018.00071. PMID: 30234120; PMCID: PMC6131554.
9) Hirai K, Homma T, Matsunaga T, Akimoto K, Yamamoto S, Suganuma H, Kashima A, Sato H, Ebato T, Miyata Y, Ohta S, Inoue H, Kusumoto S, Suzuki S, Tanaka A, Sagara H. Usefulness of Ninjin'yoeito for Chronic Obstructive Pulmonary Disease Patients with Frailty. J Altern Complement Med. 2020 Aug;26(8):750-757. doi: 10.1089/acm.2020.0083. Epub 2020 Jun 17. PMID: 32551796.
10) Egashira T. (1999). Studies on pharmacological properties of ninjin-yoei-to. Report I. Free radical scavenging activity of ninjin-yoei-to. J. Trad. Med. 16, 108–115.
11) Egashira T, Takayama F, Komatsu Y. Changes of materials that scavenge 1,1-diphenyl-2-picrylhydrazyl radicals in plasma by per-oral administration of Kampo medicine, Ninjin-yoei-to in rats. J Pharm Pharmacol. 2003 Mar;55(3):367-71. doi: 10.1211/002235702711. PMID: 12724043.
12) Suginohara T, Kawaguchi M, Michihara S, Fujita N, Han LK, Takahashi R. Ninjin'yoeito suppressed the onset of arthritis, pain, and muscle atrophy in rheumatoid arthritis model mice. Front Pharmacol. 2022 Dec 19;13:974380. doi: 10.3389/fphar.2022.974380. PMID: 36601050; PMCID: PMC9806168.
13) Murata K, Fujita N, Takahashi R. Ninjinyoeito ameliorated cigarette smoke extract-induced apoptosis and inflammation through JNK signaling inhibition in human lung fibroblasts. BMC Complement Med Ther. 2022 Mar 31;22(1):96. doi: 10.1186/s12906-022-03574-5. PMID: 35361188; PMCID: PMC8973640.
14) Muñoz-Barrutia A, Ceresa M, Artaechevarria X, Montuenga LM, Ortiz-de-Solorzano C. Quantification of lung damage in an elastase-induced mouse model of emphysema. Int J Biomed Imaging. 2012;2012:734734. doi: 10.1155/2012/734734. Epub 2012 Nov 8. PMID: 23197972; PMCID: PMC3503307.
15) Kuro-o M, Matsumura Y, Aizawa H, Kawaguchi H, Suga T, Utsugi T, Ohyama Y, Kurabayashi M, Kaname T, Kume E, Iwasaki H, Iida A, Shiraki-Iida T, Nishikawa S, Nagai R, Nabeshima YI. Mutation of the mouse klotho gene leads to a syndrome resembling ageing. Nature. 1997 Nov 6;390(6655):45-51. doi: 10.1038/36285. PMID: 9363890.
16) Callicott RJ, Womack JE. Real-time PCR assay for measurement of mouse telomeres. Comp Med. 2006 Feb;56(1):17-22. PMID: 16521855.
17) Chronic obstructive pulmonary disease (COPD). https://www.who.int/news-room/fact-sheets/detail/chronic-obstructive-pulmonary-disease-(copd)
18) Adeloye D, Song P, Zhu Y, Campbell H, Sheikh A, Rudan I; NIHR RESPIRE Global Respiratory Health Unit. Global, regional, and national prevalence of, and risk factors for, chronic obstructive pulmonary disease (COPD) in 2019: a systematic review and modelling analysis. Lancet Respir Med. 2022 May;10(5):447-458. doi: 10.1016/S2213-2600(21)00511-7. Epub 2022 Mar 10. PMID: 35279265; PMCID: PMC9050565.
19) Gan WQ, Man SF, Senthilselvan A, Sin DD. Association between chronic obstructive pulmonary disease and systemic inflammation: a systematic review and a meta-analysis. Thorax. 2004 Jul;59(7):574-80. doi: 10.1136/thx.2003.019588. PMID: 15223864; PMCID: PMC1747070.
20) Su B, Liu T, Fan H, Chen F, Ding H, Wu Z, Wang H, Hou S. Inflammatory Markers and the Risk of Chronic Obstructive Pulmonary Disease: A Systematic Review and Meta-Analysis. PLoS One. 2016 Apr 22;11(4):e0150586. doi: 10.1371/journal.pone.0150586. PMID: 27104349; PMCID: PMC4841528.
21) Kobayashi S, Fujinawa R, Ota F, Kobayashi S, Angata T, Ueno M, Maeno T, Kitazume S, Yoshida K, Ishii T, Gao C, Ohtsubo K, Yamaguchi Y, Betsuyaku T, Kida K, Taniguchi N. A single dose of lipopolysaccharide into mice with emphysema mimics human chronic obstructive pulmonary disease exacerbation as assessed by micro-computed tomography. Am J Respir Cell Mol Biol. 2013 Dec;49(6):971-7. doi: 10.1165/rcmb.2013-0074OC. PMID: 23822858.
22) Suga T, Kurabayashi M, Sando Y, Ohyama Y, Maeno T, Maeno Y, Aizawa H, Matsumura Y, Kuwaki T, Kuro-O M, Nabeshima Yi, Nagai R. Disruption of the klotho gene causes pulmonary emphysema in mice. Defect in maintenance of pulmonary integrity during postnatal life. Am J Respir Cell Mol Biol. 2000 Jan;22(1):26-33. doi: 10.1165/ajrcmb.22.1.3554. PMID: 10615062.
23) Guest J. F. (1998). Assessing the cost of illness of emphysema. Dis. Manag. Health Outcomes 3(2), 81-88. 10.2165/00115677-199803020-00004
24) The definition of emphysema. Report of a National Heart, Lung, and Blood Institute, Division of Lung Diseases workshop. Am Rev Respir Dis. 1985 Jul;132(1):182-5. doi: 10.1164/arrd.1985.132.1.182. PMID: 4014865.
25) Bruunsgaard H. The clinical impact of systemic low-level inflammation in elderly populations. With special reference to cardiovascular disease, dementia and mortality. Dan Med Bull. 2006 Aug;53(3):285-309. PMID: 17092450.
26) Maggio M, Guralnik JM, Longo DL, Ferrucci L. Interleukin-6 in aging and chronic disease: a magnificent pathway. J Gerontol A Biol Sci Med Sci. 2006 Jun;61(6):575-84. doi: 10.1093/gerona/61.6.575. PMID: 16799139; PMCID: PMC2645627.
27) Birch J, Anderson RK, Correia-Melo C, Jurk D, Hewitt G, Marques FM, Green NJ, Moisey E, Birrell MA, Belvisi MG, Black F, Taylor JJ, Fisher AJ, De Soyza A, Passos JF. DNA damage response at telomeres contributes to lung aging and chronic obstructive pulmonary disease. Am J Physiol Lung Cell Mol Physiol. 2015 Nov 15;309(10):L1124-37. doi: 10.1152/ajplung.00293.2015. Epub 2015 Sep 18. PMID: 26386121; PMCID: PMC4652155.
28) Lee J, Sandford AJ, Connett JE, Yan J, Mui T, Li Y, Daley D, Anthonisen NR, Brooks-Wilson A, Man SF, Sin DD. The relationship between telomere length and mortality in chronic obstructive pulmonary disease (COPD). PLoS One. 2012;7(4):e35567. doi: 10.1371/journal.pone.0035567. Epub 2012 Apr 25. PMID: 22558169; PMCID: PMC3338848.
29) Shimoyama T, Kaneda M, Yoshida S, Michihara S, Fujita N, Han LK, Takahashi R. Ninjin'yoeito ameliorated PPE-induced pulmonary emphysema and anxiety/depressive-like behavior in aged C57BL/6J mice. Front Pharmacol. 2022 Oct 10;13:970697. doi: 10.3389/fphar.2022.970697. PMID: 36299904; PMCID: PMC9589273.
30) Verbeken EK, Cauberghs M, Mertens I, Clement J, Lauweryns JM, Van de Woestijne KP. The senile lung. Comparison with normal and emphysematous lungs. 1. Structural aspects. Chest. 1992 Mar;101(3):793-9. doi: 10.1378/chest.101.3.793. PMID: 1541148.
31) Schulte H, Mühlfeld C, Brandenberger C. Age-Related Structural and Functional Changes in the Mouse Lung. Front Physiol. 2019 Dec 4;10:1466. doi: 10.3389/fphys.2019.01466. PMID: 31866873; PMCID: PMC6904284.